

РАННЯЯ ДИАГНОСТИКА ГЛАУКОМЫ С НИЗКИМ ОФТАЛЬМОТОНУСОМ В УСЛОВИЯХ САМАРКАНДСКОЙ ОБЛАСТИ

А.М. КАДЫРОВА, Ф.У. КАЛАНДАРОВ, Н.А. ЮСУПОВА, Г.К. ГАФФАРОВ
Самаркандский медицинский институт, Республика Узбекистан, г. Самарканд.

Резюме. В некоторых случаях трудно удается выявить диагноз глаукомы с низким офтальмотонусом. В результате обследования с подозрением на глаукому у 79 пациентов была установлена глаукома с низким офтальмотонусом. У 64 (81,0%) больных в обеих руках артериальное давление (АД) колебалось в пределах 80/60-100/60 мм рт.ст. У остальных 15 (19,0%) - АД было в пределах 100-130/85-90 мм рт.ст. Но учитывая пожилой возраст больных, их также можно считать гипотониками.

Всем больным было проведено полное офтальмологическое обследование. Анализ величины ВГД больных показал, что у 52 (65,7%) обследованных он колебался в пределах 16-19 мм рт.ст., у остальных 27 (34,3%) в пределах 20-22 мм рт.ст.

В начальных стадиях заболевания в центральном поле зрения выявлены некоторые абсолютные скотомы, которые расширились при повышении ВГД. Изменения со стороны периферического зрения и зрительного нерва наступают сравнительно рано, они своеобразны и являются одним из наиболее информативных признаков при ранней диагностике глаукомы с низким офтальмотонусом. Выявлена прямая корреляция между состоянием периферического поля зрения и степенью изменений диска зрительного нерва. При медикаментозном лечении больных глаукомой с низким давлением, наряду с местными гипотензивными целесообразно назначение препаратов, повышающих артериальное давление, улучшающих микроциркуляцию. Хирургическое лечение показано при прогрессирующем распаде зрительных функций.

Ключевые слова: глаукома, офтальмотонус, артериальное давление.

EARLY DIAGNOSTICS OF GLAUCOMA WITH LOW OFTALMOTONUS IN THE CONDITIONS OF THE SAMARKAND AREA

A.M. KADYROVA, F.U. KALANDAROV, N. A. YUSUPOVA, G. K. GAFFAROV
Samarkand medical institute, Republic of Uzbekistan, Samarkand.

Resume. In some cases it is difficult to make a diagnosis of low pressure glaucoma. 79 patients had low pressure glaucoma. 64 (81%) patients made up 80/60-100/60 mm Hg, but in 15 (19%) it was 100-130/85-90 mm Hg and if taking into consideration their age they were referred to hypotonics too.

A careful clinical ophthalmologic examination was performed to all patients. Analysis of intraocular pressure revealed in 52 (65,7%) patients ophthalmotonus being at 16-19 mm Hg, in 27 (34,3%) ranging 20-22 mm Hg. At an early stage of the process there had been noted single absolute scotomas in central vision which may be increased if intraocular pressure is high.

There was marked an early appearance of some changes in the optic nerve, to be specific and to be an evident informative signs in diagnosis of low pressure glaucoma. A direct correlation between the state of periphery vision and the changes in the optic disc has been established. In therapy of patients with local hypotensive drugs it is advisable to prescribe medicine for increasing arterial pressure, improving microcirculation and angioprotectors. Indication to surgical procedure is recommended in case of progressing disturbance of visual function.

Key words: glaucoma, ophthalmotonus, arterial pressure.

Вопрос о взаимосвязи артериального давления с офтальмотонусом давно привлекает внимание офтальмологов [6,8,10,11]. Наблюдениями клиницистов и физиологов отмечено, что среди жителей юго-западных областей Узбекистана преобладают лица со сравнительно низким артериальным давлением

[7]. Между тем, артериальная гипотония оказывает отрицательное влияние на функции многих органов и систем человека, в том числе и на функции глаза [1,12].

Отмечено, что повышение внутриглазного давления (ВГД) не является основным фактором, определяющим развитие

глаукомы, так как и при нормальных цифрах ВГД могут наступать характерные для глаукомы изменения [2,9].

В целом, проблема глаукомы у лиц, страдающих артериальной гипотонией освещена недостаточно, имеющиеся сведения малочисленны и разноречивы [4]. Многие стороны этой проблемы не ясны и нуждаются в тщательном и последовательном изучении. До настоящего времени отсутствуют комплексные исследования, посвященные вопросам патогенеза, клинического течения, методов ранней диагностики, тактики ведения и лечения глаукомы с низким офтальмотонусом у лиц с артериальной гипотонией [3,5].

Цель исследования: на основании клинических исследований оценить состояние офтальмотонуса, зрительных функций и диска зрительного нерва (ДЗН) у больных глаукомой с низким офтальмотонусом

Материалы и методы исследования. Обследовано 309 коренных жителей г. Самарканда и некоторых районов Самаркандской области. Критерием отбора пациентов, подлежащих полному обследованию, служили лица с офтальмотонусом 16-25 мм рт. ст. при наличии асимметрии внутриглазного давления, глубины передней камеры, состояния ДЗН и изменений визуальной функции. Пациенты, подвергшиеся обследованию, первично были осмотрены в поликлиниках по месту жительства и затем направлены в клинику глазных болезней Самаркандского государственного медицинского института с диагнозом «подозрение на глаукому». Среди обследованных городских жителей был 253 (82,0%), сельских – 56 (18,0%). Возраст обследованных 35-75 лет, мужчин – 125, женщин – 184. Всем проводилось комплексное полное обследование, включавшее биомикроскопию слезистой склеры и радужной оболочки, гониоскопию, офтальмоскопию, визиометрию, периметрию, тонометрию, упрощенную тонографию по А. П. Нестерову и разгрузочную пробу с глицеро-аскорбатом по А.М. Водовозову.

В результате комплексного динамического обследования 309 лиц с подозрением на глаукому у 79 (25,5%) была установлена глаукома с низким офтальмотонусом, возраст больных составлял 40-70 лет. Мужчин был 26 (33,0%), женщин – 53% (67,0%). Открытоугольная глаукома диагностирована у 50 (63,0%) больных, закрытоугольная – у 29 (37,0%). Начальная

стадия глаукомы определена на (62,0%) глазах, развитая – на 47 (27,2%) и далекозашедшая – на 17 (10,7%). ВГД у всех больных находилось на уровне 15-22 мм рт.ст. У 64 (81,0%) больных в обеих руках артериальное давление (АД) колебалось в пределах 80/60-100/60 мм рт.ст. У остальных 15 (19,0%) - АД было в пределах 100-130/85-90 мм рт.ст. Но учитывая пожилой возраст больных, их также можно считать гипотониками. Жалобы больных сводились к периодическому затуманиванию и иногда на чувство дыма перед глазами, покраснение конъюнктивы век. Отдельные больные указывали на наличие радужных кругов при взгляде на источник света, медленное снижение зрения. Из 79 больных у 58 (73, 4%) был обнаружен положительный «симптом кобры», гиперемия и умеренное расширение эписклеральных сосудов с крючкообразной извитостью на конце. Микроциркуляторное исследование слезистой склеры проводилось 20 больным, у 15 – с открытоугольной, у 5 – закрытоугольной глаукомой в начальной и развитой стадиях процесса. У больных глаукомой с низким офтальмотонусом и артериальной гипотонией в начальной стадии отмечено некоторое сужение артериол и венул, для развитой стадии, более характерно их ампулообразное расширение (у 6-и больных из 20), а также замедление кровотока с явлениями стаза (у 8-и из 20), участки разряжения капилляров (у 4-х из 20). Сравнительно часто выявлялись внесосудистые изменения в виде периваскулярного отека слезистой склеры (у 9-и из 20). Нитевидные, петехиальные микрогеморрагии с локализацией преимущественно в наружном сегменте (3 из 20), жироподобные отложения (2 из 20). Выявленные нами сосудистые нарушения со стороны слезистой склеры, обычно предшествовали другим функциональным изменениям, что свидетельствует о нарушениях гемодинамики и позволяет отметить диагностическое значение микроциркуляторного исследования слезистой склеры у больных глаукомой с низким офтальмотонусом и пониженным артериальным давлением.

Прозрачность роговицы у основной части обследованных была сохранена. У 6 (8%) больных выявлена крыловидная плева II-III степени.

У 32 (42%) лиц была отмечена старческая дуга в большей или меньшей степени выраженности, локализованная

преимущественно в верхней или нижней части непосредственно у лимба.

Исследование глубины передней камеры у лиц с низким офтальмотонусом позволило отметить ее уменьшение у 36 (45,5%) лиц, средней глубины она была у 29 (36,7%), нормальной – у 24 (17,7%) обследованных больных. При гониоскопическом исследовании открытый угол передней камеры у 47 (60%) лиц, почти закрытый - у 6 (7,1%) и закрытый у 26 (32,9%) обследованных больных с низким офтальмотонусом.

Наши исследования позволяют отметить, что изменения на радужной оболочке у обследованных лиц с гипотонией наступают рано – в начальной стадии заболевания. Так, дистрофия стромы и диссоциация пигмента выявлена у 57 (72%) больных, у 22 (29%) лиц отмечена псевдоэксфолиация и сегментарная дистрофия радужки. По нашим наблюдениям, изменения на радужке предшествуют изменениям в углу передней камеры глаза. У 54% (68%) лиц в возрасте 55-60 лет были выявлены начальные изменения в хрусталиках.

При исследовании глазного дна отмечены нерезкие сосудистые изменения. А также некоторое побледнение ткани сетчатки. Рефлекс на артериях бледноват, представляется как бы плоским, вены сравнительно расширены, кровенаполнены. Артериальное дерево ветвистое. Околососковая зона мутновата. У отдельных обследованных по ходу крупных сосудов отмечены полосы транссудата. В целом картина глазного дна у них соответствует условиям гемодинамики при гипотонической болезни, то есть свойственно лицам с пониженным артериальным давлением.

Результаты исследования.

Систематическое наблюдение за состоянием глазного дна у больных глаукомой с низким офтальмотонусом позволило отметить, что изменения на диске зрительного нерва происходят одновременно на обоих глазах, однако степень выраженности этих изменений не одинакова. По-видимому, снижается уровень толерантности диска к действию ВГД и даже уровень среднефизиологической нормы становится уже чрезмерной. В начальной стадии глаукомы в 28 глазах (17%) отмечалось нерезкое расширение и углубление физиологической экскавации. Деколорация ДЗН, уплощение его в височной половине и перегиб мелких сосудов наблюдались у 40 больных на 80 глазах (51%). В 78 (49,3%) глазах экскавация была сравнительно глубокой с выраженным перегибом мелких сосудов по

краю диска. Отмеченные явления трактовались нами как микроэкскавация: они выявлены почти во всех случаях начальной глаукомы. Эти нарушения являются одним из ранних признаков начальной глаукомы с низким офтальмотонусом. Одинаковый размер диска наблюдался у 53 (68%) лиц, у 26 (32%) больных величина атрофии ДЗН по вертикали превышала на 2-3 мм размера ее по горизонтали. Форма экскавации была разнообразной. Круглая форма отмечена на 34 (21%) глазах, неравномерно расширенная на 68 (44%) и блюдцевидная – на 56 (35%) глазах. В начальной стадии глаукомы с низким давлением расширение размера экскавации от 0,3 до 0,5 отмечено у 36 (45,5%) больных, при развитой стадии процесса экскавация заметно углубляется и достигает 0,6, что отмечено нами у 37 (46,8%) больных. В далекозашедшей стадии процесса размер экскавации доходит до 0,8-0,9, что отмечено у 6 (7,6%) больных. Истончение нейроглиального кольца, а также деколорация диска и его уплощение установлено у 23 (29%) больных с низким офтальмотонусом.

Впервые нами отмечено, что низкое артериальное давление отрицательно сказывается на динамике глаукоматозного процесса, ускоряя формирование экскавации на диске и ухудшая показатели периферического зрения, хотя ВГД остается в пределах нормальных величин: так, при ВГД равным 17 мм рт.ст. выявлено суммарное сужение периферического зрения в медиальной части на 45° и единичные абсолютные скотомы, при ВГД равным 20 мм рт.ст. сужение доходило до 65°.

Анализ величины ВГД больных показал, что у 52 (65,7%) обследованных он колебался в пределах 16-19 мм рт.ст., у остальных 27 (34,3%) в пределах 20-22 мм рт.ст.

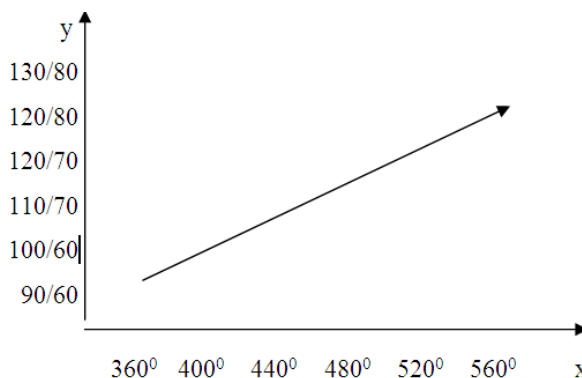
При сопоставлении уровня офтальмотонуса с состоянием центрального периферического поля зрения нами выявлена определенная взаимосвязь. В первую очередь, следует подчеркнуть, что функциональные изменения у больных с артериальной гипотонией наступают при низком офтальмотонусе. При исследовании периферического поля зрения на сферопериметре у 49 (61,8%) лиц с начальной стадией глаукомы с низким офтальмотонусом выявлено сужение в верхневнутреннем квадранте в среднем на 10°. В развитой и далекозашедшей стадиях степень сужения составляет уже соответственно 20-25° и 30° с постепенным охватом всей медиальной, а затем

и верхне-темпоральной части поля. Заслуживает внимания и то, что, чем выше уровень артериального давления, тем и сравнительно

шире суммарно составило 360°, а у лиц с АД 120/70 мм рт.ст. оно было 480° при начальной стадии процесса (диаграмма № 1).

Диаграмма №1

Состояние периферического поля зрения и артериального давления у лиц глаукомой с низким офтальмотонусом в начальной стадии



Примечание: ось x – периферическое зрение, ось y – артериальное давление.

Выраженная взаимосвязь установлена при сопоставлении степени трофических изменений в радужной оболочке, на диске зрительного нерва и поля зрения. Чем глубже трофические изменения в радужке, тем больше суммарное сужение границ периферического зрения. Это объясняется, видимо, анатомо-функциональными взаимоотношениями сосудистого тракта с сетчаткой.

Анализ корреляции между периферическим зрением и шириной экскавации показал прямую зависимость: чем больше диаметр экскавации, тем уже суммарная площадь поля зрения (диаграмма № 2).

Наряду с сужением границ поля зрения выявлены также изменения его центральной части. Скотомы располагались, чаще, в верхне-назальном квадранте центрального зрения по форме были разнообразными. В начальной стадии они выявлены у 50 (63%) больных, количественно дефицит колебался в пределах 8/5-35/17, составляя в среднем 21/11. Полученные данные позволяют отметить, что исследование центрального поля зрения может быть с успехом использовано в комплексе с другими методами в ранней диагностике данной формы глаукомы.

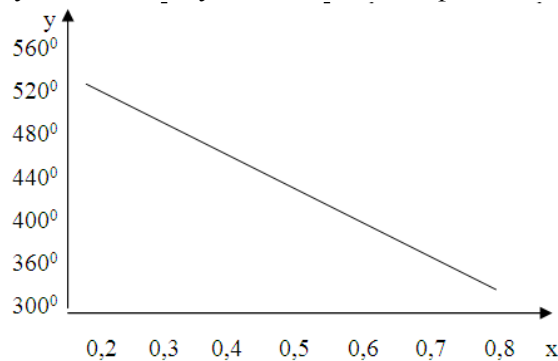
Тонографические исследования у больных глаукомой с низким офтальмотонусом и артериальной гипотонией показали нарастание уровня истинного ВГД, ухудшение оттока внутриглазной жидкости с развитием глаукоматозного процесса, однако при этом имело место увеличение минутного объема жидкости. Истинное ВГД у 64 (82%) больных до пробы Водовозова составляло 15-19 мм рт.ст., понизилось после нее в среднем на 4-5 мм рт.ст., минутный объем жидкости снизился

до 0,5-1,2 мм/мин у 43 (75%), 0,9-1,6 – 1 36 (47%) и лишь у 12 (24,5%) он доходил до 2,5 мм/мин. Результаты наших исследований позволили отметить, что в ранней диагностике глаукомы с низким офтальмотонусом, наряду с периметрией, наиболее приемлемым методом является проба с глицероласкорбатом по А.М. Водовозову. Она доступна, достаточна чувствительна. Из 79 обследованных проба оказалась положительной у 65 (85%), сомнительной – у 14 (18%) больных.

Больным глаукомой с низким офтальмотонусом проводилась патогенетическая терапия с учетом общего состояния организма: седативные препараты, внутривенное вливание 200 мл 40% раствора глюкозы, витамины группы В (В₁, В₆, В₁₂ – по 1,0 мл внутримышечно, 10-15 инъекций на курс), аскорбиновая кислота (внутри по 0,1 г 3 раза в день в течение месяца, 1% раствор натриевой соли АТФ (по 1 мл внутримышечно ежедневно по 15-30 инъекций на курс), рибофлавин-моноклеотид (1% раствор по 1,0 мл внутримышечно ежедневно, 15-20 инъекций на курс).

Проводились подкожные инъекции и биогенных стимуляторов: экстракт алоэ (по 1,0 мл, 15-20 инъекций на курс), ФиБС (по 1,0 мл, 15-20 инъекций на курс), стекловидное тело (по 2,0 мл 15-20 инъекций на курс). Рекомендовались сосудорасширяющие препараты внутри: трентал (по 0,1 г 2-3 раза в день) в течение месяца, никотиновая кислота (по 0,05 г 2-3 раза в день в течение 2-3 недель). Назначались растворы Офтан катахрома (15 мл, по 1-2 капли 2-3 раза в день), квинакса (10 мл, по 1-2 капли 2-3 раза в день), витайодурола (15 мл, по 1-2 капли 2-3 раза в день).

Состояние периферического поля зрения в зависимости от величины экскавации диска зрительного нерва у больных глаукомой с низким офтальмотонусом



Примечание: ось x - величина экскавации диска зрительного нерва, ось y – периферическое зрение

Местно широко применялись холинергические средства в сочетании с антихолинэстеразными и симпатомиметиками. Из 79 наблюдавшихся больных 31 (40%) лечились 1% раствором пилокарпина. В результате стабилизация офтальмотонуса гидродинамических показателей и зрительной функции отмечена у 25 (32%) больных. 48 (60%) больных лечение проводилось арутимолом в виде 0,25% -0,5% раствора. Отмечалось уменьшение размеров слепого пятна на 5-7 мм по вертикали. У 35 (68%) из 18 наступило расширение границ периферического зрения на 10° у 42 (87%) из 48 больных.

При глаукоме с низким ВГД на первое место выступают сосудистые и трофические изменения, в то же время эффект хирургического лечения направлен на снижение ВГД, что менее очевидно. Хирургическое лечение проводилось при прогрессивном снижении центрального зрения, сужение границ периферического зрения и изменения в диске зрительного нерва. Оперативное вмешательство проводилось в области трабекулы 7 больным. ВГД снизилось на 4-5 мм рт. ст у 6 лиц.

Обобщая изложенные данные следует отметить, что в условиях климата Самаркандской области преобладают лица с общей артериальной гипотонией, которая в определенной степени имеет патогенетическое влияние на проявление и течение глаукомы с низким ВГД.

Со стороны глаз это проявляется в виде нарушения микроциркуляции слизистой склеры. Дистрофических проявлений со стороны внутренних оболочек, что усугубляет течение глаукомы с низким офтальмотонусом, скрытое течение процесса приводит к быстрому и необратимому распаду визуальных функций. Это диктует необходимость более тщательного обследования лиц, страдающих артериальной гипотонией с целью выявления глаукомы.

Раннее выявление и последующее диспансерное наблюдение с систематической рациональной медикаментозной терапией, способствуют стабилизации процесса.

Выводы. 1. У больных глаукомой с пониженным артериальным давлением внутриглазное давление и тонографические показатели находятся обычно в пределах нижней границы нормы. При этом наступают функциональные изменения со стороны глаз. Отмечен определенный параллелизм в показателях офтальмотонуса периферического и центрального полей зрения.

2. Изменения со стороны зрительного нерва наступают сравнительно рано, они своеобразны и являются одним из наиболее информативных признаков при ранней диагностике глаукомы с низким офтальмотонусом.

3. Изменения со стороны периферического зрения также наступают сравнительно рано. Выявлена прямая корреляция между состоянием периферического поля зрения и степенью изменений диска зрительного нерва.

4. Комплексное обследование позволило установить определенную взаимосвязь глаукомы с уровнем артериального давления в условиях Самаркандской области.

5. Клиника глаукомы у лиц с артериальной гипотонией характеризуется более ранним проявлением и большей выраженностью изменений, по сравнению с больными первичной открытоугольной глаукомой с повышенным офтальмотонусом.

6. При медикаментозном лечении больных глаукомой с низким давлением, наряду с местными гипотензивными целесообразно назначение препаратов, повышающих артериальное давление, улучшающих микроциркуляцию. Хирургическое лечение

показано при прогрессирующем распаде зрительных функций.

Литература:

1. Аветисов С.Э., Бубнова И.А., Антонов А.А. Исследование биомеханических свойств роговицы у пациентов с нормотензивной и первичной открытоугольной глаукомой. //«Вестник офтальмологии».- 2008. - № 5. - С.13-16.
2. Волков В.В. Глаукома при псевдонормальном давлении. - Москва: Медицина, 2001. - 349 стр.
3. Кунин В.Д. Состояние глаз у больных первичной открытоугольной глаукомой в зависимости от величины системного артериального давления и уровня офтальмотонуса. // «Вестн. офтальмол. 2001. - № 6. - С. 13-15.
4. Нестеров А.П., Алябьева Ж.Ю., Лаврентьев А.В. Глаукома нормального давления: гипотеза патогенеза //«Вестник офтальмологии». - 2002. - № 2. - С. 3-6.
5. Тарасова Л.Н., Григорьева Е.Г., Абаймов М.А., Сайфуллина И.А. Некоторые аспекты патогенеза глаукомы нормального давления. //«Вестник офтальмологии. - 2003. - № 3. - С.8-10.
6. Шмырева В.Ф., Шешнев В.В., О.А.Шмелева. Сравнительная оценка гемодинамических факторов риска прогрессирования глаукоматозной оптической нейропатии. //«Вестник офтальмологии. - 2000. - № 3. - С. 3-5.
7. Юсупов А.Ю., Салиев М.С., Василенко А.В. Некоторые клинические особенности проявлений глаукомы с относительно низким офтальмотонусом и различным уровнем артериального давления. //«Вестник офтальмологии». - 1988. - № 5. - С. 6-8.
8. Drance S.M. Low-tension glaucoma //«Archive Ophthalmology».- 1995.- Vol. 103.- No. 8.- P. 1131-1133.
9. Flammer J. Therapeutical aspects of normal-tension glaucoma //«Currence Opinion Ophthalmology».- 1993.- Vol. 4.- P. 58-64.
10. Fontana L., Arwas R., Garwag H. et al. Clinical factors influencing the visual prognosis of the fellow eyes of normal-tension glaucoma patients with unilateral field loss //«Britain Journal Ophthalmology».- 1999.- Vol. 83.- No. 9.- P. 1002-1005.
11. Schulzer M. Intraocular pressure reduction in normal-tension glaucoma patients. The Normal-Tension Glaucoma Study Group

//«Ophthalmology».-1992.- Vol. 99.- No. 9.- P. 1468-1470.

12. Zeiter J.H., Shim D.H., Juzych M.S. et al. Visual field defects in patients with normal-tension glaucoma and patients with low-tension glaucoma //«American Journal Ophthalmology».- 1992.- Vol. 114.- No. 6.- P. 758-763.

**САМАРКАНД ВИЛОЯТИ ШАРОИТИДА
ПАСТ ОФТОЛЬМОТОНУС БИЛАН
БУЛГАН ГЛОУКОМАНИНГ ЭРТА
ДИАГНОСТИКАСИ**

А.М. КАДЫРОВА, Ф.У. КАЛАНДАРОВ,
Н.А. ЮСУПОВА, Г.К. ГАФФАРОВ
Самарканд медицина институти,
Узбекистон Республикаси, Самарканд ш.

Баъзи холатларда паст босимли глаукома ташхисини аниқлаш айрим кийинчиликларга олиб келади. Текширишлар натижасида глаукомага шубҳа ташхиси билан 79 беморда паст босимли глаукома ташхиси куйилди. Шулардан 64 (81,0%) беморнинг иккала кулида артериал босим 80/60-100/60 мм.сим.уст. га тенг. Колган 15 (19,0%) беморда артериал босим 100-130/85-90 мм.сим.уст. га тенг.

Беморларнинг ёши утганини инобатга олиб, уларни гипотониклар сафига куйилди. Хамма беморларда тулик офтальмологик текширишлар олиб борилди. КИБ 52 (65,7%) та текширилган беморларда 16-19 мм.сим.уст.га тенг, колган 27 (34,3%) беморда 20-22 мм.сим.уст. га тенг.

Касалликнинг бошлангич боскичларида марказий курув майдонида абсолют скотомалар аниқланди ва улар КИБ ошиши билан кенгайди. Периферик куриш ва курув нервидаги узгаришлар олдинрок бошланади, вахоланки айнан шу белгилар паст босимли глаукома ташхисини куйишда самарали хисобланади. Периферик курув майдонининг холати ва курув нерви дискиннинг узгариш даражалари уртасида тугри корреляция аниқланди. Паст босимли глаукомани медикаментоз даволашда махаллий гипотензив препаратлар билан бевосита артериал босимни оширувчи, микроциркулятор трактни яхшилайдиган препаратлар кулланилиши мақсадга мувофиқ. Хирургик даволаш курсатмаси, факатгина курув функцияларининг прогрессив бузилиши холатларида амалга оширилади.

Калит сўзлар: глаукома, офтальмотонус, артериал босим.