Ортикбоева Ш.О.

ИСПОЛЬЗОВАНИЕ МАГНИТНО-РЕЗОНАНСНОЙ ТОМОГРАФИИ ДЛЯ ОБНАРУЖЕНИЯ КИСТОЗНЫХ ОБРАЗОВАНИЙ В ОБЛАСТИ ШЕИ У ДЕТЕЙ

Ташкентский педиатрический медицинский институт

Цель исследования. Определить особенности диагностики, клинического течения и лечения боковых кист шеи.

Материалы и методы. Кистозные образования шеи у пациентов разных возрастных групп, их МР-диагностики, анатомические особенности, патоморфологическое исследование.

Результаты. Доказана диагностическая ценность МРТ, патоморфологического исследования в верификации кист шеи.

Дифференциальная диагностика воспалительных заболеваний, солидных опухолей и кистозных образований в области головы и шеи, к сожалению, до настоящего времени представляет собой сложную задачу для специалистов [10,11]. Кисты возникают в любом возрасте, но значительно чаще встречаются у детей и молодых людей. Клиническая картина доброкачественных кистозных образований шеи не представляют однородную группу и использование современных методов диагностики позволит своевременнооказать квалифицированную и специализированную помощь пациенту, что сократит сроки реабилитации [4,6]. Современные данные литературы свидетельствуют о том, что среди различных возможных кистозных образований, формирующихся в области шеи, наиболее изученными являются срединные и боковые кисты [7,9]. В структуре кистозных образований мягких тканей шеи и их осложнений стойко занимают первое место: тиреоглоссальные кисты; 24% взрослых и 50% детей, госпитализируемых в стационары, страдают этими заболеваниями [1,3,8]. Среди лучевых методов наиболее информативным в диагностике кист шеи можно считать МРТ, которая позволяет точно локализовать образование, уточнить его пространственное взаимоотношение с окружающими мягкоткаными структурами и сосудами(2,5).

Материалы и методы

Из 121 обследованных больных с помощью МРТ истинные кисты шеи диагностированы 84 , в т.ч. у 45 тиреоглоссальные кисты шеи, боковые кисты у 25, дермоидных кист у 14 больных. Гистологически верифицированы 84 истинные кисты. Другие нозологические формы кистозных образований шеи диагностированы у 27 больных, среди которых кистозный лимфаденит - 11,ларингоцеле - 4,паратиреоидные кисты - 2,лимфангиома (кистозная гигрома) - 9, киста тимофаренгиального протока - 1.У 6 больных обнаружена карцинома щитовидной железы, у 4 - бранхиогенный рак.

При кистозных образованиях шеи с помощью магнитно-резонансной томографии оценивалось: локализация образования, его размеры, контуры, интенсивность, распространенность и инвазию образования.

Сравнительный анализ частоты выявленных при МРТ признаков истинных кист шеи представлен в табл. 1.

Таблица 1

МРТ-признаки истинных кист шеи

МРТ-признаки	Нозологические формы		
	Боковая киста (п=25)	Т иреоглоссальная киста (п=45)	Дермоидная киста (п=14)
Локализация	I - между углом нижней челюсти и наружным слуховым проходом - 7 (28%) - в структуре околоушной железы -4 (16%) II -вдоль кивательной мышцы - 7 (28%) переднемедиальной границе грудино -ключично - сосцевидной мышцы,	I - надподъязычные II - околоподъязычные (широко прилегающие к ПЯК) III - подъязычные (расположенные кпереди от ПЯК)	I- на уровне m. mylohyoid - 5 (35,7%) II- по передней поверхности шеи (средняя линяя) - 9 (64,3%)

	латерально к сонной области и на заднем крае поднижнечелюстной железы - 5(20%) III-позади сонной артерии и грудино -ключично - сосцевидной мышцы - 2(8%)		
Размеры (макс.диаметр)	5.9±1.1см	2.3 ±1.2см	1.8±0.8см
Контуры: - Четкие, ровные - Нечеткие, неровные,	17 8	20 25	12 2
Форма - Округлая (овальная) - неправильная	12 13	23 22	14
Стенки кисты - Нормальная (1-2мм) - Утолщена - Полностью или частично не визуализируется	17 8 -	20 25 -	12 2 -
Внутренняя структура: - Однородная - неоднородная	17 8	18 27	12 2
Интенсивность: - гипоинтентенсивнаяТ1, гиперинтенсивная Т2; - гиперинтенсивная с участками гипоинтенсивности Т2;	17 8	20 25	14
Наличие внутренних перегородок	3	10	-
Инвазия в окружающие структуры	3	-	-
Инфильтрация окружающей клетчатки	8	18	2
Регионарная ЛАП	17	16	-

Результаты и обсуждение

Тиреоглоссальные кисты. Локализация тиреоглоссальных кист по данным МРТ варьировала: надподъязычные (расположенные в КЯ), околоподъязычные (широко прилегающие к ПЯК) - 20%; подъязычные (расположенные кпереди от ПЯК - в надподъязычной области) - 6,7%. По данным МРТ у 10 больных были выявлены перегородки в структуре, с утолщенной капсулой, с четкими, неровными контурами, с небольшой инфильтрацией окружающей клетчатки. В 27 случаях выявлен солидный компонент в структуре кисты, с четкими, ровными контурами. В большинстве случаях контуры при ТГК были неровные, нечеткие. У 18 больных были выявлены осложненные кисты и представляли собой картину нечетких, неровных контуров, с инфильтрацией

прилежащей клетчатки. У 16 больных с ТГК определялась регионарная ЛАП.

Дермоидные кисты. При МРТ дермоидная киста обычно визуализировалась, как низкоинтенсивная структура, с четкими, ровными контурами. Структура была неоднородная, жировыми включениями, смешанная плотность жидкости и кальцификации (<50%). Слияние жира в маленькие узелки в кистозном поражении, придавал вид «мраморного мешка». Большинство дермоидных кист расположен выше m. mylohyoid. Примерно 11,5% дермоидных кист располагались по передней поверхности средней линии шеи.

Бранхиальные (боковые) кисты. Были диагностированы бранхиогенные кисты I-типа у больных, которые локализовались в 3 случаях между углом нижней челюсти и наружным слуховым проходом. В 2 случаях визуализировались в структуре околоушной железы. Толщина и увеличение стенок кисты варьировали, и были утолщёнными до 7-8 мм у 3 больных с осложненными кистами. Бронхиальные кисты II типа локализовались у 2 больных вдоль кивательной мышцы, у 5 больных находились на переднемедиальной границе грудино-ключично-сосцевидной мышцы, латерально к сонной области и на заднем краеподнижнечелюстной железы. Киста, как правило, смещала грудино-ключично-сосцевидную мышцу сзади или постеролатерально, сосуды сонного пространства медиально или постеромедиально и поднижнечелюстную железу кпереди. У 2 больных киста располагалась между сосудами сонного треугольника, сдавлением их и при нативном исследование подозрением на инвазию в с сосуды. У 6 больных подтвердили инвазию в сосуды с помощью МРТ (DWI режиме), при это тесно была связана со стенками сонного треугольника. Из 10 больных у 6 были осложненные кисты, плотность при этом варьировала +19+54ед.Х., контуры были нечеткие, неровные, утолщенными стенками и инфильтрацией прилежащей клетчатки. Содержимое было гипоинтенсивными вструктуре.Бранхиальные неоднородное, располагались позади включениями кисты сонной артерии и грудино-ключично-сосцевидной III типа мышцы. Представляли собой неправильную изогнутую форму, напоминающую «клюв». Размеры варьировали, и в среднем составили 1.7-2.0 см. Контуры были четкие, ровные, без признаков инвазии и воспалительных изменений окружающей структуры.

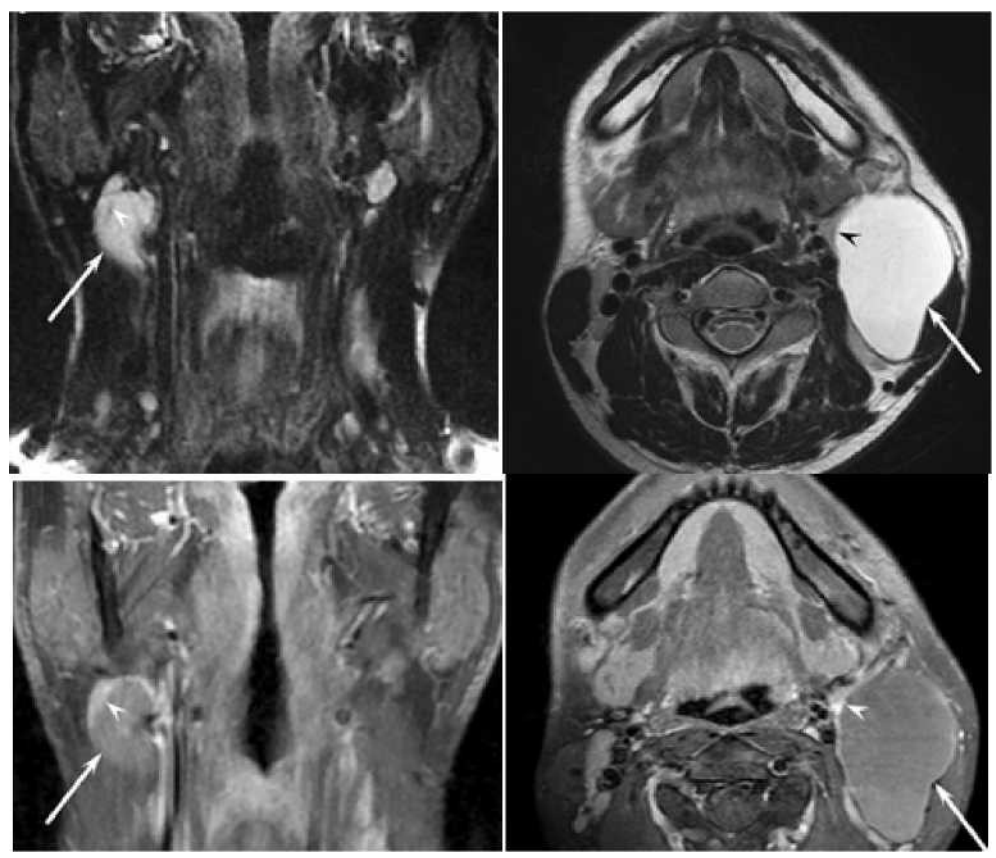

Рис.1. Больной К., 48-лет. МРТ бранхиогенной кисты 2 типа. Аксиальное и коронарное Т2-взвешенное изображения показывают кистозное образование (стрелка) с небольшим утолщением медиальной стенки кисты (наконечник стрелы). Аксиальное гадолиниевое усиленное Т1-взвешенное изображение с пониженным содержанием жира (TR / TE, 841/9 мс) показывает кистозное образование шеи (стрелка) с слегка усилением и утолщением медиальной стенки кисты (наконечник стрелки).

Рис.2. Больной А., 17 л. МРТ кистозного образования (бронхиальная киста 2 типа). (а) Аксиальный T2WI показывает кистозное образование в левом сонном треугольнике, тесно прилежащей стенке сонной артерии (возможно инвазия?); (б) DWI карта показывает, что нет инвазии в сосуд.

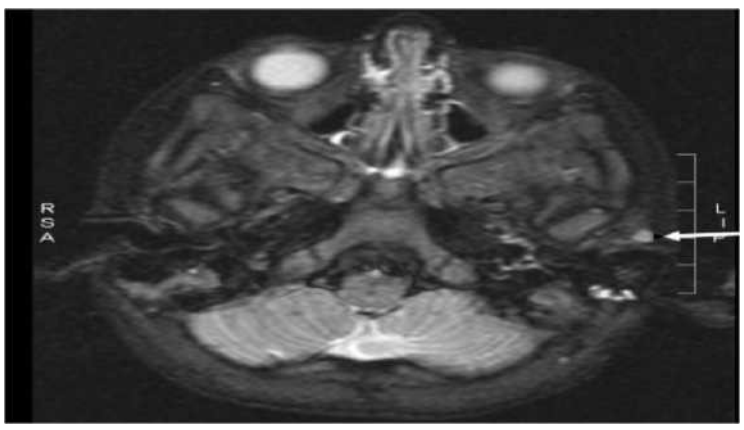

Рис. 3. Большая К., 21 л. Т2-взвешенное изображение МРТ, показывающее очень маленькое кистозное образование в околоушной области слева (бранхиальная киста 1 типа) (стрелка).

Кистозная гигрома (лимфангиома). При МРТ исследование также было установлено как и при МСКТ, что у 9 больных кистозные гигромы были расположены на левой половине шеи в над- и подъязычной области, вытянутой в задний шейный треугольник и окружающая его внутренняя яремная вена, с типичной, мультикистозной паттерной, однородным гиперинтенсивным на Т2, гипоинтенсивным в Т1сигналом, в 7 случаях были нежные перегородки (нити) в структуре, с оттеснением окружающих структур. Хирургическое иссечение было выполнено без какого-либо жизненно важного повреждения структуры, и полученный образец был мягким, крупным кистозным мешком с гистологическим рисунком, характерным для кистозной гигромы.

Рис. 4. Больная Ш., 18 л. (а)Клинический вид больного.(б,в) МРТ Т1, Т2- взвешенные изображения показывают кистозное образование по передней поверхности шеи (гистологически верифицирована -лимфангиома).

Рис. 5. Больной Дж., 3г. А- Аксиальный TSE (а) и Б- корональный STIR (b) С2-взвешенные МРТ-изображения показывают гиперинтенсивнуюмультилокулированную кистозную массу, расположенную на левой половине шеи в инфрасупрахиоидной области, рапространяющая в заглоточное пространство и заднему шейному треугольнику с незначительным компремированием прилежащих структур.

Таблица 2

Сравнительный анализ частоты выявленных при МРТ признаков кистозных образований шеи

МРТ-признаки	Нозологические формы		
	Киста тимуса (тимофаренгиального протока) (п=1)	Кистозная лимфаденопатия (п=11)	Ларингоцеле(п=4)
Локализация	по левой боковой поверхности шеи, с распространением и расширением переднего средостения	I-затылочной области -3, II-подчелюстной области справа -3, III-по боковой поверхности шеи -5	I- на уровне щитоподъязычной мембраны -2 II- верхнем парафаренгиальном пространстве - 2
Размеры (макс.диаметр)	22х66х58мм	8±4	8±2

Контуры: • Четкие, ровные • Нечеткие,неровные,	1	4 7	4
Форма: • Округлая (овальная) • Неправильная	1	4 7	4 -
Стенки кисты • Нормальная (1-2мм) • Утолщена • Полностью или частично не визуализируется	1 - -	3 8 -	2 - -
Внутренняя структура: • Однородная • неоднородная	1	5 6	3 1
Интенсивность: • гипоинтентенсивнаяТ1, гиперинтенсивная Т2; • гиперинтенсивная с участками гипоинтенсивности Т2;	1	5 6	3 1
Наличие внутренних	1	-	-
Инвазия в окружающие структуры	-	-	-
Инфильтрация окружающей клетчатки	-	8	-
Регионарная ЛАП	-	5	-

Паратиреодные кисты. У 2 больных с кистозными образованиями шеи были выявлены паратиреоидные кисты, неправильной формы, в 1 случае неоднородной структуры. В одном случае было двухстороннее кистозное образование, с распространением в средостение.

Кистозная лимфаденопатия. У 11 больных были выявлены увеличенные лимфоузлы кистозного характер. Среди них у 5 был односторонний лимфаденит, у 6 больных двухсторонний. У 2 больных был выявлен лимфаденит специфического характера (туберкулезный), 2 - плоскоклеточная карцинома миндалин, 2- папиллярная карцинома, остальных воспалительного характера лимфаденит. Локализация была различной: у 2 затылочной области, 4 больных подчелюстной области справа, 6 больных по боковой поверхности шеи. Контуры были неровные, нечеткие, с инфильтративными изменениями вокруг.

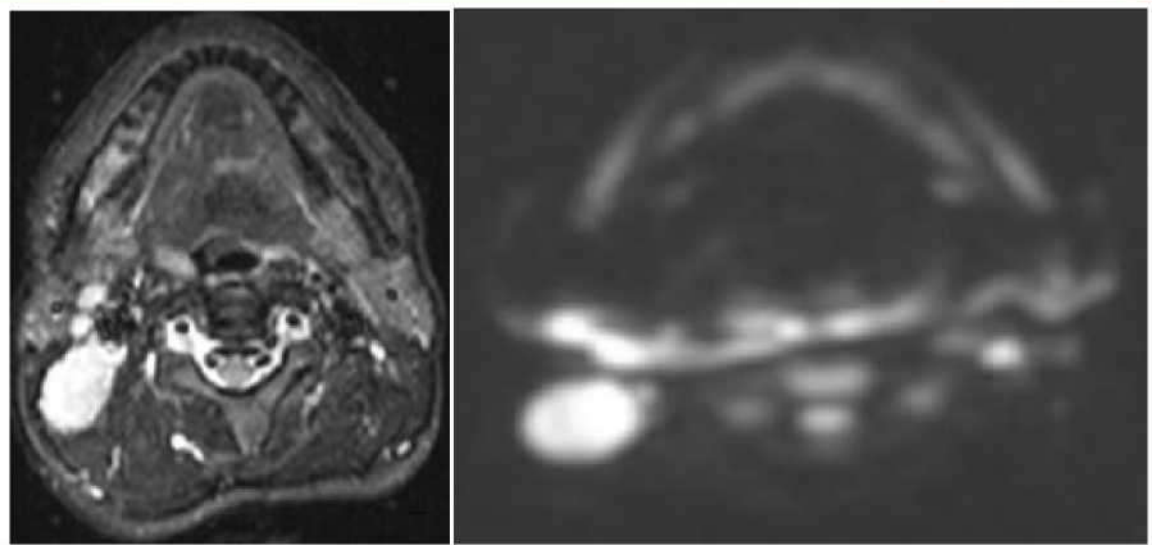

Рис.6. Больной В., 46л. (а) Аксиальный T2WI показывает метастатический шейный лимфатический узел поблизости сонного треугольника SCM; (б) лимфатический узел задних отделах шеи справа.

У 1 больного была выявлена киста тимуса (тимофаренгиального протока). Локализовалась по левой боковой поверхности шеи, с распространением и расширением переднего средостения. Структура была многокамерной, крупного размера, гиперинтенсивной на T2ВИ.

Рис. 7. Больная К., 54 г. А-эхограмма. Б- Аксиальное ТХ-взвешенное изображение с пониженным содержанием жира (TR / TE, 841/9 мс) показывает кистозное образование шеи (стрелка) с слегка усилением и утолщением медиальной стенки кисты (наконечник стрелки).

Сравнительный анализ частоты выявленных при МРТ признаков кистозных образований шеи

Таблица 3

МРТ-признаки	Нозологические формы	
	Кистозная гигрома (лимфангиома) (п=9)	Паратиреоидные кисты(п=2)
Локализация	I- левой половине шеи в над- и подъязычной области, вытянутой в задний шейный треугольник	по наружному контуру правой доли щитовидной железы, медиально смещающая ткань щитовидной железы
Размеры (макс.диаметр)	8.4±4.5	28±17
Контуры: - Четкие, ровные - Нечеткие,неровные,	 9	1 1
Форма: - Округлая(овальная) - Неправильная	9	- 2
Стенки кисты - Нормальная (1-2мм) - Утолщена - Полностью или частично не визуализируется	5 2 2	2 - -
Внутренняя структура: - Однородная - неоднородная	5 3	2 -
Интенсивность: - гипоинтентенсивнаяТ1, гиперинтенсивная Т2; - гиперинтенсивная с участками гипоинтенсивности Т2;	6 3	2 -
Наличие внутренних перегородок	7	-
Инвазия в окружающие структуры	2	распространение в средостение 1 (%)
Инфильтрация окружающей клетчатки	-	-
Регионарная ЛАП	-	-

Ларингоцеле. При МРТ было выявлено 4 больных с ларингоцеле. Среди них визуализировались на уровне щитоподъязычной мембраны 2, верхнем парафаренгиальном пространстве -2. Выглядели округлыми, четкими, ровными контурами, кистозной структуры

Четырехпольная таблица для расчета показателей диагностической эффективности МРТ при выявлении кист шеи

	Кисты шеи		
	наличие	отсутствие	Всего
МРТ выявила	104 (ИП)	6 (ЛП)	110
МРТ не выявила	8(ЛО)	3(ИО)	11
Всего	112	9	121

Проведенные нами исследования истинных кист, кистозных образований шеи с помощью МРТ, дало нам, что нет ни одного метода томографической визуализации чувствительность которого могла бы составить 94%, специфичность 92%. МРТ в отличие от КТ также обладает большой специфичностью в определении границ и распространенности кист шеи, в связи с чем многие авторы считают оптимальным использование только метода МРТ, который позволяет выставить правильный диагноз больше 90% случаях.МРТ позволяет точно локализовать образование, уточнить его пространственное взаимоотношение с окружающими мягкоткаными структурами и сосудами.

Литература

1. Оториноларингология: национальное руководство. Под ред. Пальчуна В.Т. М.: ГЭОТАР-Медиа; 2008.
2. Крюков А.И., Царапкин Г.Ю., Колбанова И.Г., Шурпо В.И. Носогубные кисты в практике отоларинголога. Вестник отоларингологии. 2016;(81)5:77-80.
3. MaromT, RussoE, BenSalemD, RothY. NasopharyngealCysts. International Journal of Pediatric Otorhinolaryngology. 2009;(73)8: 1063-1070.
4. Sekiya K, Watanabe M, Nadgir R,Buch K, Flower EN, Kaneda T, Sakai O. Nasopharyngeal Cystic Lesions. Journal of Computer Assisted Tomography. 2014;(38)1:9-13.
5. Авербух В.М. Сумка Торнвальдта: клинические проявления, методы визуализации и результаты хирургического лечения. Российская ринология. 2010;18(2):24-30.
6. Апостолиди К.Г., Маады А.С., Васильев И.В., Алексеев К.И., Савчук О.В. Эндоскопическая диагностика и лечение кисты Торнвальдта. Вестник Национального медико-хиургического центра им. Н.И. Пирогова. 2014;(9)3:111-113.
7. Wein R, Flis D. Nasopharyngeal Branchial Cysts—Diagnosis and Management: A Case Series. Journal of Neurological Surgery Part B: Skull Base. 2012;(74)1:50-53.
8. Ben Salem D, Duvillard C, Assous D, Ballester M, Krause D, Ricolf F. Imaging of nasopharyngeal cysts and bursae. EuropeanRadiology. 2006;(16)10:2249-2258.
9. Yokoi H, Matsumoto Y, Yokoi H, et al. Intra-Adenoid Cyst: A Case Report with an Immunohistochemical Study and Review of Literature. Clinical Medicine Insights: Case Reports. 2015;(21)8:41- 45.
10. Еланцев Б.В. Оперативная отоларингология. Алма-Ата: Казахское Государственное Издательство. 1959.
11. Wang Q, Chen H, Wang S. Coblation assisted transnasal endoscopic resection of nasopharyngeal cyst: 10 years experience and outcomes. International journal of clinical and experimental medicine. 2015;(8)4:5323- 5328.
12. Асадов, Д. А., А. Б. Яркулов, and Д. И. Ахмедова. "Анализ причин младенческой смертности в Республике Узбекистан и пути ее снижения." Педиатрия 1 (1999): 10-16.
13. Акрамова, Хурсаной Абдумаликовна, Дилорам Илхамовна Ахмедова, and Зарина Руслановна Хайбуллина. "АУТОАНТИТЕЛА, ПРОФИЛИ ИММУНОРЕАКТИВНОСТИ И ИХ СВЯЗЬ С ЗАБОЛЕВАНИЯМИ." Journal of cardiorespiratory research 1.1 (2022): 13-18.
14. Akcura, F., D. Ahmedova, and P. Menlikulov. "Health For All: A Key Goal for Uzbekistan in the New Millennium." Tashkent: United Nations Development Programme (2006).
15. Асадов, Д. А., А. Б. Яркулов, and Д. И. Ахмедова. "Анализ причин младенческой смертности в Республике Узбекистан и пути ее снижения." Педиатрия 1 (1999): 10-16.
16. Акрамова, Хурсаной Абдумаликовна, Дилорам Илхамовна Ахмедова, and Зарина Руслановна Хайбуллина. "АУТОАНТИТЕЛА, ПРОФИЛИ ИММУНОРЕАКТИВНОСТИ И ИХ СВЯЗЬ С ЗАБОЛЕВАНИЯМИ." Journal of cardiorespiratory research 1.1 (2022): 13-18.
17. Akcura, F., D. Ahmedova, and P. Menlikulov. "Health For All: A Key Goal for Uzbekistan in the New Millennium." Tashkent: United Nations Development Programme (2006).

Ortiqboyeva Sh.O.

THE USE OF MAGNETIC RESONANCE IMAGING TO DETECT CYSTIC FORMATIONS IN THE NECK IN CHILDREN

***Key words**:* cystic neck formations, branchiogenic cancer, MRI, pseudosolidity.

To determine the features of diagnosis, clinical course and treatment of lateral neck cysts. Materials and methods. Cystic neck formations in patients of different age groups, their MR diagnostics, anatomical features, pathomorphological examination. The diagnostic value of MRI, pathomorphological examination in the verification of neck cysts has been proven. Conclusions. MRI diagnostics of neck cysts, variants of the clinical course can reduce the risk of errors at the pre-, intra- and postoperative stages

Ташкенбаева У.А., Музапова У.Р.

ЭФФЕКТИВНОСТЬ И БЕЗОПАСНОСТЬ ПРИМЕНЕНИЯ ПИМЕКРОЛИМУСА ПРИ ДЕТСКОЙ ЭКЗЕМЫ КОЖИ У ДЕТЕЙ И ПОДРОСТКОВ

Ташкентская медицинская академия

Цель исследования. Изучение эффективности и безопасности пимекролимуса при детской экземе кожи у детей и подростков
Материалы и методы. Под нашим наблюдением находились 57 детей и подростки в возрасте от 7 до 18 лет (мужского пола — 26, женского — 31), больных детской экземы, обратившихся в амбулаторное отделение Ташкентского областного кожно-венерологического диспансера (ТОКВД). Интенсивность поражения кожи лица оценивали с помощью дерматологического индекса шкалы симптомов.
Результаты. Пимекролимус при лечении детей с детской экземой можно использовать после купирования ТКС резко выраженных острых проявлений, что уменьшает риск возникновения более тяжелой клинической картины.

Детская экзема кожи — широко распространенное хроническое рецидивирующее кожное заболевание, которое характеризуется развитием воспаления, интенсивным зудом, сухостью и покраснением кожи. Острота проявлений заболевания индивидуальна для каждого больного. У некоторых пациентов зуд настолько выражен, что приводит к бессоннице и существенному снижению качества жизни. Детская экзема часто ассоциируется с индивидуальным или семейным анамнезом и другими атопическими заболеваниями — такими, как бронхиальная астма, аллергический ринит [1].

Частота встречаемости детской экземы у взрослых в развитых странах составляет 1-3%всей популяции, у детей — 15-20% [5]. Согласно данным эпидемиологического исследования ISAAC study, распространенность детская экзема в мире сильно варьирует, но имеет тенденцию к росту [2, 3]. Считается, что возникновение заболевания является результатом взаимодействия генетических факторов, условий окружающей среды, дефектов кожного барьера и иммунной системы [4].

Поиск безопасных и эффективных методов лечения детской экземы остается одной из наиболее актуальных проблем дерматологии. В 1950 г. M. Sulzberger и V. Witten впервые применили топические глюкокортикостероиды (ТГК), что стало значительным прорывом в лечении заболеваний кожи [5]. Противовоспалительные, иммуносупрессивные, анти пролиферативные свойства ТГК смогли облегчить течение большинства иммунозависимых дерматозов. Однако применение глюкокортикостероидов может вызывать как местные, так и системные побочные эффекты. К местным реакциям относят: атрофию кожи, стрии, телеангиэктазии, пурпуру, эритему, акнеформную сыпь и др. [6]. Системные реакции чаще встречаются у детей, особенно в возрасте до 2 лет, проницаемость кожи у которыхвыше, чем у взрослых [7]. Длительное применение ТГК сопряжено с риском угнетения гипоталамо-гипофизарнойсистемы (синдром Кушинга), торможением роста, развитием катаракты [8].

Известно, что больные испытывают опасение в отношении потенциальных побочных эффектов кортикостероидов, что снижает их приверженность к лечению [9]. Ограничение применения ТГК

приводит к недостаточно успешному лечению иммунозависимых