

МЕДИЦИНА, ПЕДАГОГИКА И ТЕХНОЛОГИЯ: ТЕОРИЯ И ПРАКТИКА

Researchbib Impact factor: 13.14/2024

SJIF 2024 = 5.444

Том 3, Выпуск 01, Январь

JIGAR SINUSOID KAPILYARLARIDAGI O'ZGARISHLAR GEMANGIOMANI TEKSHIRISHNING SAMARALI USULLARI

Kenjayev Yodgor Mamatqulovich

Xudoyorova Ummulaylo Shuxrat qizi

Termiz Iqtisodiyot va Servis universiteti Tibbiyot kafedrasida katta o'qituvchisi, Termiz iqtisodiyot va servis universiteti talabasi

Annotatsiya: Angioma aholining 10 foizida uchrab xafsiz o'sma hisoblanadi. Bu o'sma saratonga aylanmasa ham o'zidan kasmetologik chandiqlik yoki juda ko'p qon yuqotishga sabab bo'lishi mumkin. Biz angiomlarni tug'ma yoki hayoti davomida otirilganiga qarab davolashimiz mumkin. Jigarda anigiomasi bor bolalarni biz ultratovush orqali aniqlasak bo'ladi va uni ertaroq davolasa angioma so'rilib ketadi. Kattalarda esa konservativ usul orqali davolash foizi kamroq shu sababli ularni jarrohlik usuli bilan davolanadi. Ularni o'z vaqtida aniqlab davolanmasa yoki garmonlar ta'sir qilinsa, o'sib ketishi mumkin. Hozirgi kundagi eng samarali usul bu kontrastli ultratovush usuli. Bundan tashqari yana bir qator samarali usullar kompyuter tomografiyasi (KT), magnit-rezonans tomografiyasi (MRI) anigografiya, sintigrafiya usullari orqali aniqlab erta davolansa o'sma o'sishini oldini olgan bo'lamiz

Kalit so'zlar: konservativ usul, kontrastli ultratovush, magnit – rezonans tomografiyasi, anigografiya, sintigrafiya.

Аннотация: Гемангиома встречается у 10 процентов населения и считается доброкачественной опухолью. Даже если эта суспензия не превратится в рак, она может вызвать небольшой шрам или большую кровопотерю. Лечить ангиомы можно в зависимости от того, возникают ли они в пуповине или при жизни. У детей ангиому печени можно обнаружить с помощью УЗИ, и если начать лечение на ранней стадии, ангиома уменьшится. У взрослых процент лечения рака меньше, поэтому их лечат хирургическим путем. Если их вовремя не обнаружить и не лечить или затронуты гормоны, они могут повиснуть. На сегодняшний день наиболее эффективным методом является контрастный ультразвуковой метод. Кроме того, к ряду других эффективных методов относятся компьютерная томография (КТ), магнитно-резонансная томография (МРТ), ангиография, сцинтиграфия и раннее лечение.

МЕДИЦИНА, ПЕДАГОГИКА И ТЕХНОЛОГИЯ: ТЕОРИЯ И ПРАКТИКА

Researchbib Impact factor: 13.14/2024

SJIF 2024 = 5.444

Том 3, Выпуск 01, Январь

Ключевые слова: консервативный метод, контрастное УЗИ, магнитно-резонансная томография, ангиография, сцинтиграфия.

Abstract: Gemangioma occurs in 10 percent of the population and is considered a benign tumor. Even if this suspension does not turn into cancer, it can cause a small scar or a lot of blood loss. We can treat angiomas depending on whether they occur in the button or during life. Children with an angioma in the liver can be detected by ultrasound, and if it is treated early, the angioma will shrink. In adults, the percentage of cancer treatment is less, so they are treated with surgery. If they are not detected and treated in time or hormones are affected, they can hang. Today, the most effective method is the contrast ultrasound method. In addition, a number of other effective methods are computer tomography (CT), magnetic resonance imaging (MRI), angiography, scintigraphy, and early treatment.

Keywords: conservative method, contrast ultrasound, magnetic resonance tomography, angiography, scintigraphy.

Kirish: Umumiy va kichik patologiya, jigarning gemangiomasi – jigar qon tomirlariga ta'sir qiluvchi xafsiz o'sma. Akasriyat hollarda u hech qanday alomat keltirmaydi va operatsiya shart emas. Alomatlar bo'lmasa va tashxis qo'yishda tasodifning rolini hisobga olgan holda, qancha odamlarda jigar angiomasini borligini aniq bilish qiyin. Jigar angiomasi har qanday yoshdagi odamlarda, shu jumladan chaqaloqlarda uchraydi, lekin ular ko'pincha 30 yoshdan 50 yoshgacha bo'lgan odamlarda, ayollarda ko'proq uchraydi. Diagnostika aniqligi 96 %ga yetadigan usul bu biopsiya usuli. Tashxisni ko'rish testlari bilan aniqlab bo'lamagan xollarda shifokor teri orqali igna kiritish orqali punksiya qiladi.

Gemangioma - endotelial giperplaziya - jigarning barcha yaxshi o'smalarining 84,6% ni tashkil qiladi [1, 2]. Ko'pincha gemangioma kavernöz va kapillyardir. Solitar gemangioma ko'proq uchraydi. O'lchamlari bir necha millimetrdan 40 sm gacha [3]. Jigarni qon bilan ta'minlash umumiy jigar arteriyasi va portal vena tizimlaridan keladi. Oddiy sharoitlarda jigar arteriya tizimi orqali o'tadigan qon hajmi jigar qon oqimining 15-30% ni tashkil qiladi [4]. O'simtaning o'zi asosan sinusoidal va venoz tipdagi bo'shliqlardan iborat bo'lsa-da, jigar arteriyasi gemangiomani qon bilan ta'minlashning asosiy manbai hisoblanadi [4]. O'smaning o'sishi ma'lum gormonlar - glyukokortikoidlar va estrogenlarning ta'siri bilan bog'liq bo'lib, bu ayollarda

МЕДИЦИНА, ПЕДАГОГИКА И ТЕХНОЛОГИЯ: ТЕОРИЯ И ПРАКТИКА

Researchbib Impact factor: 13.14/2024

SJIF 2024 = 5.444

Том 3, Выпуск 01, Январь

o'smalarning eng ko'p uchraydigan hodisasini tushuntiradi [2, 5]. Bemorlarning asosiy shikoyati - noqulaylik, o'ng hipokondriyumda og'irlik hissi [6]. Ba'zida dispeptik sindrom kuzatiladi [7]. Ba'zi shikoyatlar gemangiomaning joylashishi va hajmiga qarab paydo bo'lishi mumkin [8]. Portal venaning siqilishida mumkin bo'lgan portal gipertenziya yoki o't yo'llarining siqilishida obstruktiv sariqlik [9, 10]. Jigar to'qimalari o't yo'llari va qon tomir tuzilmalari, shu jumladan jigar gemangiomasining yaxlitligini buzish bilan shikastlanganda gemobiliya paydo bo'ladi [11].

Material va metodlar: Jigar gemangiomasini tashxislashning asosiy usullari ultratovush, ko'p spiralli kompyuter tomografiyasi (MSCT), kontrastli MRI, Doppler ultratovush (UZD), kontrastli ultratovush va angiografiya. Teri orqali biopsiya yordamida morfologik tekshirish mumkin, ammo qon ketish xavfi mavjud [10].

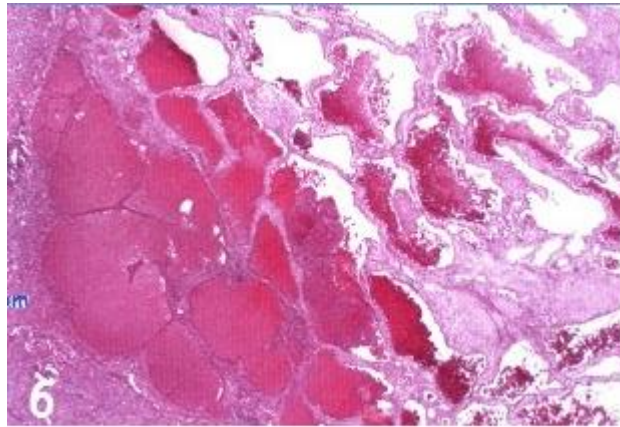
Natijalar: RIO va RIATM Surxondaryo Filialida jigar sinusoid kapilyarlaridagi o'zgarishlar gemangioma tashhisi davolangan 30 nafar bemorning kasallik tarixidan to'plangan ma'lumotlarga asosan, ushbu bemorlarda ochiq rezektsiya operatsiyalaridan so'ng klinik amaliyotlar olib borilgan va tiklanishga erishilgan, ulardan 2 nafarida operatsiyadan keyingi davrda asoratlar kuzatilgan. Jigarning o'ng bo'lagi segmentar rezektsiyalaridan so'ng, 1 ta holatda jarrohlik sohasida bilomalar paydo bo'lib, ular minimal invaziv usullar (ultratovush tekshiruvini ostida teri orqali punksiyon texnikasi) yordamida davolangan. O'ng yarim gepatoektomiyadan so'ng 1 nafar bemorda operatsiyadan keyingi biloma paydo bo'lgan. Chap tomonlama o'smani lokalizatsiya qilish uchun o'tkazilgan hemihepatoektomiyalardan so'ng hech qanday asorat kuzatilmagan. 1 nafar bemorda 4-jigar segmentining rezektsiyasidan so'ng, 2 oydan keyin o'simtaning o'sishi davom etganligi qayd etilgan; Jigar gemangiomasining etanol bilan sklerozi 13 nafar bemorda tuzalib ketgan. 1 nafar bemorda massiv tomir ichidagi gemoliz ko'rinishidagi asorat kuzatilgan. 2 nafar bemorda etanol bilan skleroz o'limiga olib kelgan: 1 nafar bemorda - umumiy oshqozon osti bezi nekrozi natijasida, yana 1 nafar bemorda jigar etishmovchiligi rivojlanishi bilan jigar chap bo'lagi nekrozi kuzatilgan.

МЕДИЦИНА, ПЕДАГОГИКА И ТЕХНОЛОГИЯ: ТЕОРИЯ И ПРАКТИКА

Researchbib Impact factor: 13.14/2024

SJIF 2024 = 5.444

Том 3, Выпуск 01, Январь



1-rasm. Jigar gemangiomasi gistomorfologik ko‘rinishi.

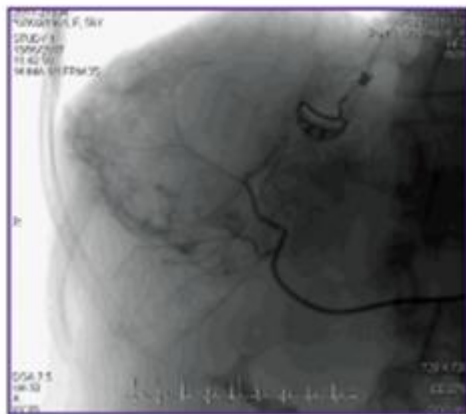Diametri 5 sm dan oshmaydigan gemangiomasi bo‘lgan 6 nafar bemorda RFTAdan so‘ng yagona davolash usuli sifatida tiklanishga erishilgan. Jumladan, 12 nafar bemorda, jigarning izolyatsiya qilingan endovaskulyar embolizatsiyasidan so‘ng, 1-3 yil davomida kuzatuv paytida (ultratovush, MRI) ultratovush tekshiruviga ko‘ra o‘simta o‘sishi kuzatilmagan, qon oqimining pasayishi va intravenoz kontrastli ultratovush; (Sonovu) kontrastning yo‘qligi yoki kechiktirilgan to‘planishini ko‘rsatgan. Jumladan, hech qanday asoratlarni topilmagan. Qolaversa, 15 nafar bemorda biz taklif qilgan usul bo‘yicha kompleks davolashdan so‘ng to‘liq klinik davolanish kuzatilgan. Oziqlantiruvchi tomirning dastlabki endovaskulyar okklyuziyasi bilan birgalikda ultratovush nazorati ostida RFTA perkutan ponksiyonidan keyin asoratlarni kuzatilmadi. Jigar gemangiomalari bilan og‘rigan bemorlarni turli usullar bilan davolash natijalari jadvalda keltirilgan. Biz klinik kuzatuvni taqdim etamiz.

МЕДИЦИНА, ПЕДАГОГИКА И ТЕХНОЛОГИЯ: ТЕОРИЯ И ПРАКТИКА

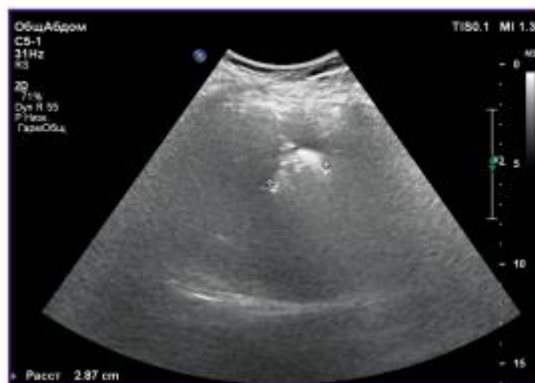Researchbib Impact factor: 13.14/2024

SJIF 2024 = 5.444

Том 3, Выпуск 01, Январь



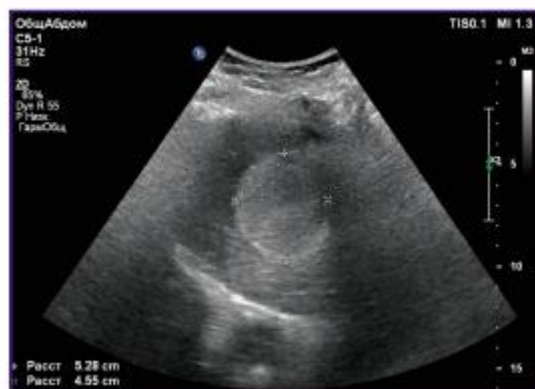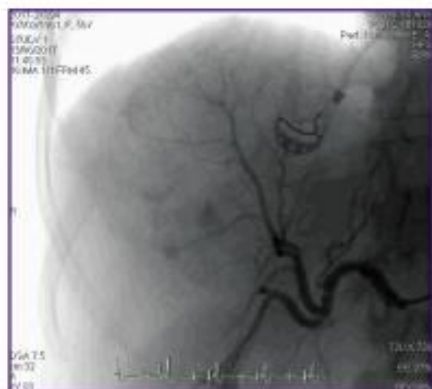1-



1-rasm. Jigar gemangeomasi angiografiyasi.

2-rasm. Jigar gemangiomalari

kombinatsiyalashgan davolash natijasida (radiochastotali termoabliyatsiya bilan oziqlantiruvchi kapilyarlarni endovaskulyar embolizatsiyasi).



3-rasm. Oziqlantiruvchi arteriya gemangiomasini

4-rasm. Jigar

gemangiomasini exosonogrammasi dastlabki endovaskulyar embolizatsiyasi

Hulosa: Jigar gemangiomasini turli usullar yordamida jarrohlik davolash natijalarini tahlil qilish optimal taktikani tanlashda kuzatilishi kerak bo'lgan mezonlarni shakllantirish imkonini beradi.

МЕДИЦИНА, ПЕДАГОГИКА И ТЕХНОЛОГИЯ: ТЕОРИЯ И ПРАКТИКА

Researchbib Impact factor: 13.14/2024

SJIF 2024 = 5.444

Том 3, Выпуск 01, Январь

1. Jigar gemangiomalarining, ayniqsa, katta bo'lganlarning etanol bilan sklerozatsiyasi, og'ir oqibatlarining rivojlanishi bilan oldindan aytib bo'lmaydigan asoratlar va individual patologik reaksiyalarga olib kelishi mumkin.

2. Diametri 3 sm dan kam bo'lgan, aniq klinik ko'rinishsiz va o'sish bo'lmasa, morfologik tasdiqlangan jigar gemangiomalarini jarrohlik yo'li bilan davolash talab etilmaydi.

3. O'sish tendentsiyasiga ega, diametri 3 dan 5 sm gacha bo'lgan jigar gemangiomalari uchun minimal invaziv davolash usullarini qo'llash kerak.

4. Jigarning chap bo'lagida joylashgan 5 sm dan katta gemangiomalar ushbu hududning anatomiyasi tufayli rezeksiya usullari bilan davolash yaxshiroqdir.

5. Jigarning o'ng bo'lagida 5 sm dan katta gemangiomalarni davolashda uning samaradorligini sezilarli darajada oshirishi mumkin bo'lgan tavsiya etilgan kombinatsiyalangan usulni qo'llash afzaldir. Ushbu usul oziqlantiruvchi tomirlarning dastlabki endovaskulyar embolizatsiyasini va o'simtaning keyingi perkutan punksiyon RFTA ni o'z ichiga oladi. Agar embolizatning erishi xavfi yuqori bo'lsa, muqobil usul RFTAsiz embosferalar bilan o'simta arterial tarmog'ining selektiv endovaskulyar embolizatsiyasi bo'lishi mumkin.

6. Jigarning o'ng bo'lagidagi o'simtaning o'lchami diametri 10 sm dan oshsa, ochiq operatsiya foydasiga qaror qilish tavsiya etiladi.

7. Minimal invaziv aralashuvlardan so'ng o'sma to'qimalarida sklerofibrotik o'zgarishlarning rivojlanishi instrumental usullar va ponksiyon biopsiyasi bilan tasdiqlanishi va kuzatilishi kerak.

Foydalanilgan adabiyotlar:

1. Goncharova Ya.A. Gemangiomy i sosudistyye malformatsii. Sovremennyye teorii i lechebnaya taktika. Zdorove rebenka 2013; 6(49): 148–152.

2. Goncharova Ya.A. Hemangiomas and vascular malformations. Current theories and therapeutic management. Zdorov'e rebenka 2013; 6(49): 148–152.

3. Kijirov J.N., Baymaxanov B.B., Saxipov M.M., Chormanov A.T., Birjanbekov N.N., Serikuli Ye. Xirurgicheskoe lechenie ochagovix zabolevaniy pecheni. Vestnik Kazaxskogo Natsionalnogo meditsinskogo universiteta 2016; 1: 385–390.

4. Koszka A.J., Ferreira F.G., de Aquino C.G., Ribeiro M.A., Gallo A.S., Aranzana E.M., Szutan L.A. Resection of a rapid-growing 40-cm giant liver hemangioma. World J Hepatol 2010; 2(7): 292–294, <https://doi.org/10.4254/wjh.v2.i7.292>.

МЕДИЦИНА, ПЕДАГОГИКА И ТЕХНОЛОГИЯ: ТЕОРИЯ И ПРАКТИКА

Researchbib Impact factor: 13.14/2024

SJIF 2024 = 5.444

Том 3, Выпуск 01, Январь

5. Polisalov V.N. Gemangiomi pecheni. SPb; 1999. Polysalov V.N. Gemangiomy pecheni [Hemangiomas of the liver]. Saint Petersburg; 1999.

6. Kamalov Yu.R., Sinisin V.E., Skipenko O.G., Ratnikova N.P., Bagmet N.N., Zavenyan Z.S. Gemangiomi pecheni: klinika, diagnostika, takticheskie podxodi k lecheniyu. Rossiyskiy jurnal gastroenterologii, gepatologii, koloproktologii 2004; 14(5): 14–20.

7. Axmadzoda S.M., Safarov B.Dj., Tabarov Z.V., Raximov S.S., Ibroximov N.K., Navruzov O.F. Xirurgicheskoe lechenie gemangiom pecheni. Zdravooxranenie Tadjikistana 2017; 4: 10–19.

8. Polisalov V.N., Granov D.A. Lechenie gemangiom pecheni: zavisimost xirurgicheskoy taktiki ot formi zabolevaniya. Voprosi onkologii 2003; 49(5): 630–635.

9. Chardarov N.K., Ganiev F.A., Bagmet N.N., Skipenko O.G. Gemangiomi pecheni: vzglyad xirurga. Annali xirurgicheskoy gepatologii 2012; 17(1): 86–93.

10. Chernousov A.F., Musaev G.X., Jemerikin G.A., Yurichenko Yu.Yu., Nekrasova T.P. Mikrovolnovaya ablyatsiya v xirurgicheskom lechenii bolnix gemangiomami pecheni. Vestnik xirurgicheskoy gastroenterologii 2016; 1–2: 15–22.

11. Skipenko O.G., Chardarov N.K., Ganiev F.A., Shatveryan G.A., Bagmet N.N., Bedjanyan A.L. Gemangiomi pecheni: operatsiya ili nablyudenie. Xirurgiya. Jurnal im. N.I. Pirogova 2012; 9: 13–20.

12. Alimpiev S.V. Sovremennye tendensii xirurgicheskoy taktiki pri gemangiomax pecheni. Annali xirurgicheskoy gepatologii 1999; 4(1): 97–103.

13. Durlshter V.M., Buxtoyarov A.Yu., Nikitin S.P., Madaminov I.Ya., Vittek M.M. Gemangiomi pecheni — «nisha» endovaskulyarnoy xirurgii. Nauchniy vestnik zdravooxraneniya Kubani 2015; 37(1): 1–8.

14. Aksenov I.V., Fedorchenko A.N. Taktika lecheniya gemangiom pecheni. Xirurgiya. Jurnal im. N.I. Pirogova 2010; 6: 40–42.